



HEPATOLOJİDE BU HAFTA

## Şubat 2021 Sayı 1

Hazırlayan: Dr. Savaş Göktürk

### Alkol dışı yağlı karaciğer hastalığında (NAFLD) invazif olmayan testlerin değerlendirilmesi: Şimdi ve gelecekte.

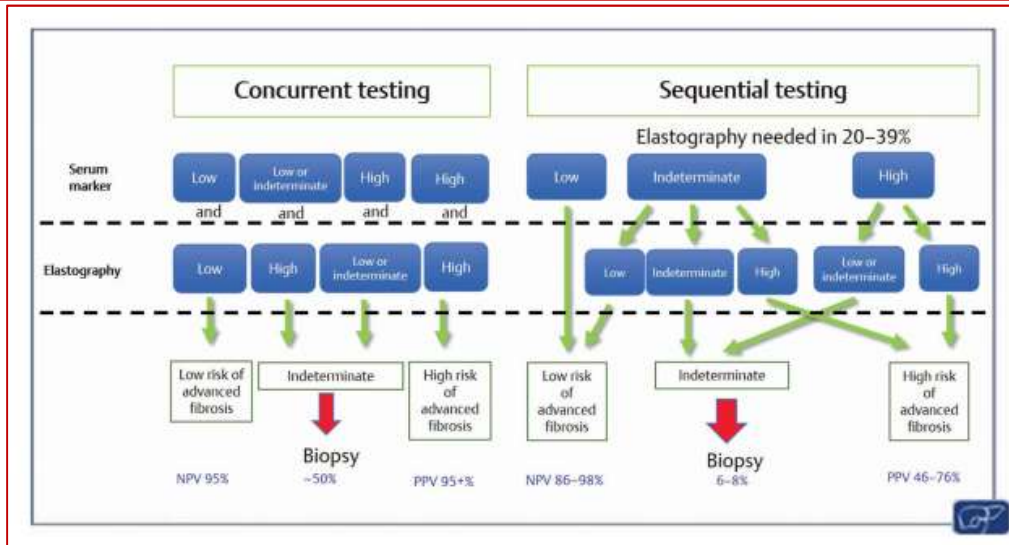
#### Noninvasive Tests in the Assessment of NASH and NAFLD Fibrosis: Now and Into the Future

Leon A Semin Liver Dis June 2020 DOI: [10.1055/s-0040-1713006](https://doi.org/10.1055/s-0040-1713006)

Serum belirteçleri, elastografi ve görüntüleme yöntemleri gibi invazif olmayan testler NAFLD gibi tablolarda fibrozis şiddetini belirlemede kullanılmaktadır. Bununla birlikte her yöntem bir takım sınırlamaları da beraberinde taşımaktadır. Bu derlemede, mevcut durumları değerlendirilmiş ve gelecekteki kullanımları ile ilgili öngörülerde bulunulmuştur.

**Table 1** Comparative characteristics of different noninvasive methods of fibrosis assessment

	Serum biomarkers	Sonographic elastography	Magnetic resonance elastography
Patient acceptability	High	High	Moderate
Reproducibility	Excellent	Good	Excellent
Availability	Wide	Limited	Limited
Cost	+	++	+++
Accuracy	+++	++++	++++
Failure/Unreliable rate	< 1%	20%	1–2%
Confounders	Systemic inflammation, Gilbert's, hemolysis, acute hepatitis, cholestasis	Acute hepatitis, cholestasis, congestion, focal liver lesions, portal vein thrombosis, BMI	Hepatic iron <sup>2</sup>



Bu bülten Türk Karaciğer Araştırmaları Derneği (TKAD) tarafından, bilimsel gelişime katkı amacı ile hazırlanmakta ve yayınlanmaktadır. Makalelerin içeriklerinin tıbbi ve hukuki sorumluluğu ilgili yazar ve yayınevlerine aittir. Paylaşılması istenen güncel makalelerin, formata uygun bir şekilde dernek e-posta adresine (tasl@tasl.org.tr) yollanması gerekmektedir. TKAD adına sahibi: Ramazan İdilman (Başkan) Bülten editörü: Arif Mansur Coşar